

骨移植

『粉碎自家骨による骨移植』

長谷川歯科医院 長谷川慶

インプラント治療において補綴主導でインプラントポジションを決定していく場合、骨移植が必要な症例は多くみられる。骨移植における移植材料の選択肢はいくつか考えられるが、可能であれば自家骨を選択したい。

自家骨を使用する場合、ブロック骨を採取してスクリュー固定するベニアグラフト等是有効であるが、反面、欠損形態に適合させるための形態修正など、術者の技術もしくは経験に影響を受けるところも大きい。

またある程度の大きさのブロック骨が必要となるため、採取する部位に制限も受ける。

その際、採取したブロック骨を粉碎して使用するのであれば、欠損形態に適合させるステップが必要がないため、よりシンプルな術式となる。

また骨採取時 OT7 などのチップを使用することで、こうした自家骨採取においてもなるべく術野に近い部位からの採取が可能となり、かつ採取する骨のデザインも自由度が高い。

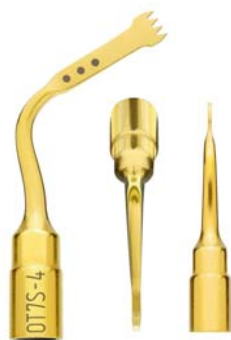

図 1. インサートチップ OT7S-4

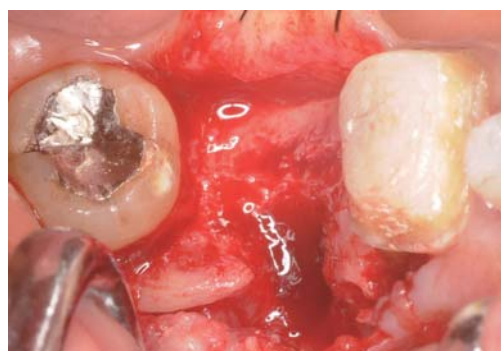

図 2. 術前口腔内写真：右下7相当部、頬側に骨欠損を認める。

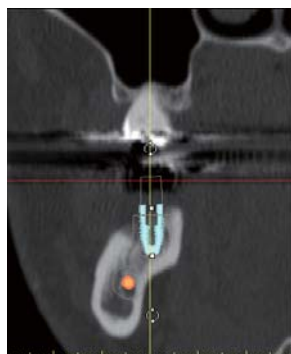


図 3. 術前 CT 画像 頬側に骨の不足が認められる。(SimPlant による術前シミュレーション)

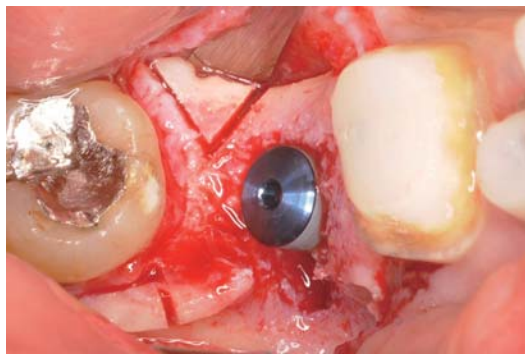


図 4. インプラント埋入時、術野周辺からの骨採取が可能。採取する骨のデザインも、トレフィンバー等の回転切削器具を使用するよりも自由度が高い。

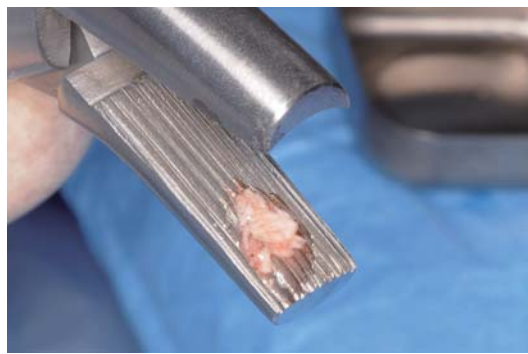

図 5. 採取したブロック骨をベンディングプライヤーにて粉碎。

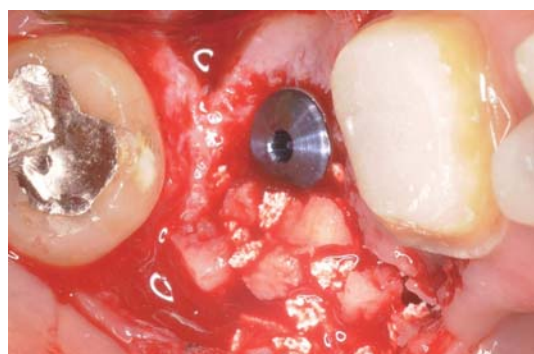


図 6. 粉碎した自家骨をβ-TCP と混合して欠損部へ填入。

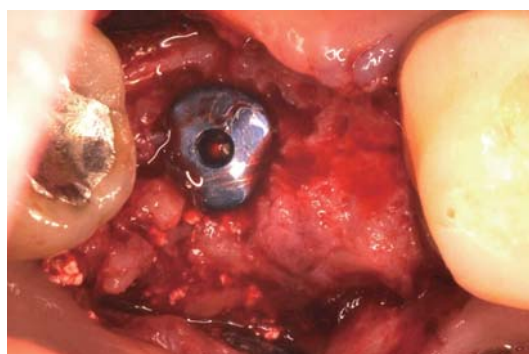


図 7. 骨移植後6ヶ月経過時の口腔内写真。頬側に十分な骨の増生が認められる。

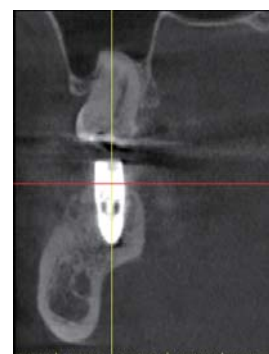

図 8. 術後 CT 画像 頬側に骨の増生が認められる。